

## Odleżyna na pięcie... -

**Odleżyny** - powstają w miejscach w których kości są osłonięte cienką warstwą skóry. Jednak długotrwały ucisk i zwiększone obciążenie, powodują brak oczyszczającej tkanki krążenia krwi tak tętniczej jak i żylniej, wtedy nawet na pięcie, (gdzie warstwa skóry i tkanki podskórnej są grubsze) - może powstać odleżyna. W efekcie długotrwałego ucisku powstaje niedotlenienie tkanek, powstają ogniska martwej tkanki, rozpoczynające się od skóry, następnie przechodzące na tkankę podskórną, do mięśni i w fazie końcowej przez okostną do - kości. Zakażenie jest przeważnie - wtórnie. Najczęściej odleżyny powstają w okolicy: kości krzyżowej, pośladków, kostek i na... piętach. Do przyczyn ogólnych powstania odleżyn, zaliczamy np: porażenia mózgowie, po wypadkowe i inne, powodujące trudności z poruszaniem się w łóżku osób nieprzytomnych. Odleżyny mogą też powstać w obrębie błony śluzowej jamy ustnej.

### Wyróżniamy 4 stopnie odleżyn:

**I'**- blednące zaczerwienienie – po lekkim ucisku,

**II'**- nieblednące zaczerwienienie – po lekkim ucisku,

**III'**- odleżyna obejmuje pełną grubość skóry,

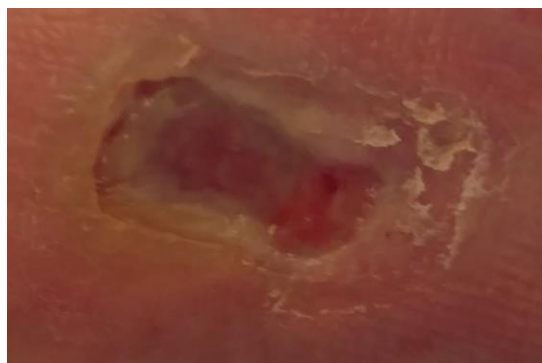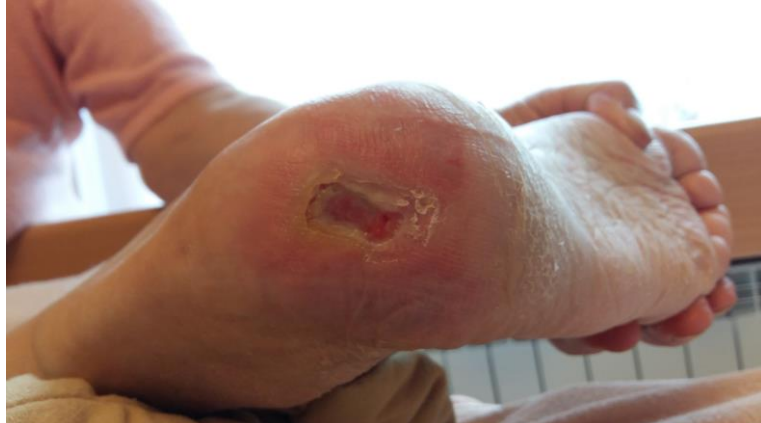**IV'**- odleżyna obejmuje skórę, tkankę podskórną, ewentualnie też powięź i mięśnie, a na jej dnie są martwicze tkanki – koloru czarnego.

**Pielęgniarka** p. Anna K. z Żagania - otrzymała 1 płytkę **Tubulex** gratis na próbę i rozpoczęła ich stosowanie w opatrunkach, u 82 letniego, leżącego pacjenta, u którego kilka miesięcy wcześniej, nastąpił wylew krwi do mózgu.

Pacjent odruchowo jak zawsze, zakładał nogę na nogę, czym zwiększał nacisk na piętę nogi prawej, w następstwie czego powstała na tylnej części pięty - **odleżyna**, która ciągle jest uciskana dodatkowo przez obuwie podczas prób chodzenia nawet do WC. Odleżyna przed rozpoczęciem leczenia tamp. **Tubulex** - początkowo miała wymiary: 5 x 3 x 1cm. Na dnie głębokiej na 1cm rany, nie ma już tkanki martwiczej, bo p. Anna dopiero na moje zdecydowane wezwanie rozpoczęła wykonywanie fotografii jako dokumentacji. Już po 1 tyg. stosowania **Tubulex** - zaobserwowano pierwsze oznaki gojenia się rany i dopiero wtedy uwierzono w możliwość zamknięcia się jej - bez dodatkowych maści, siatek, itp.

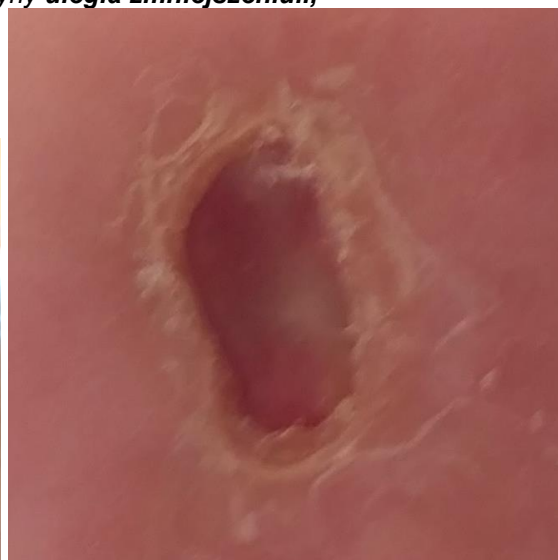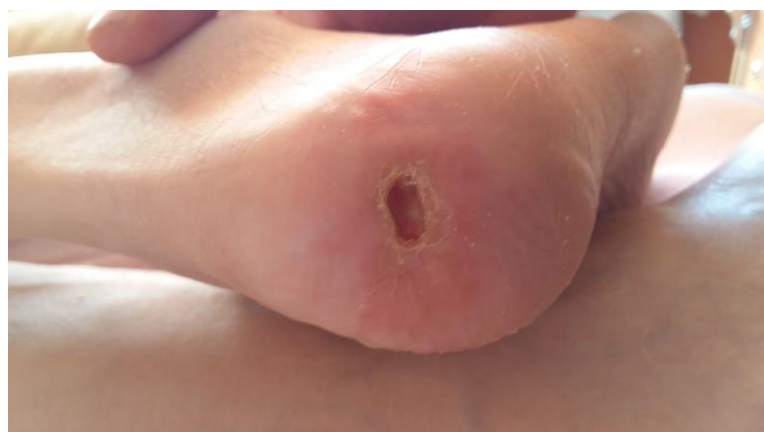**Foto-1a: odleżyna w okolicy pięty nogi prawej - w 2 tyg. po rozpoczęciu stosowania tamp. Tubulex,**

**Foto-1b: powiększenie - na całym obwodzie odleżyny widoczny młody narastający do środka naskórek...**

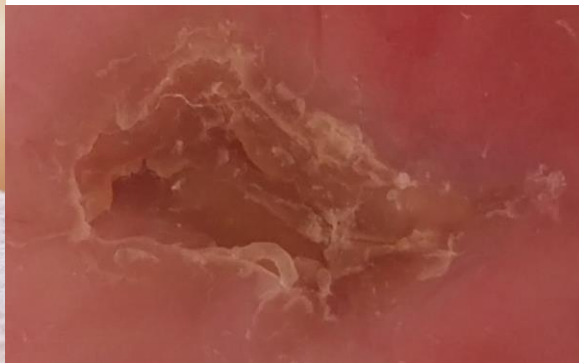
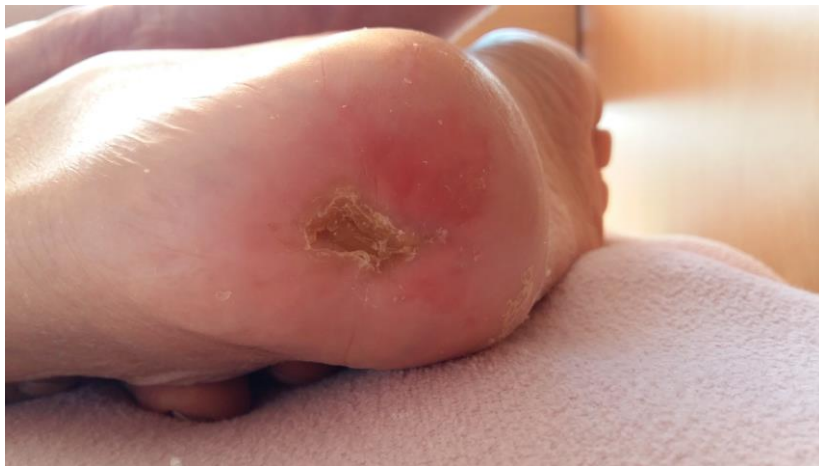

**Foto-2a: odleżyna w okolicy pięty nogi prawej - po 4 tyg. stosowania Tubulex,**

**Foto-2b: powiększenie - wcześniej narastający młody naskórek - uległ dalszej regeneracji i zamienił się w skórę, - dno odleżyny pozostało tak samo głębokie - czyli bez zmian, - natomiast długość i szerokość odleżyny uległa zmniejszeniu...**

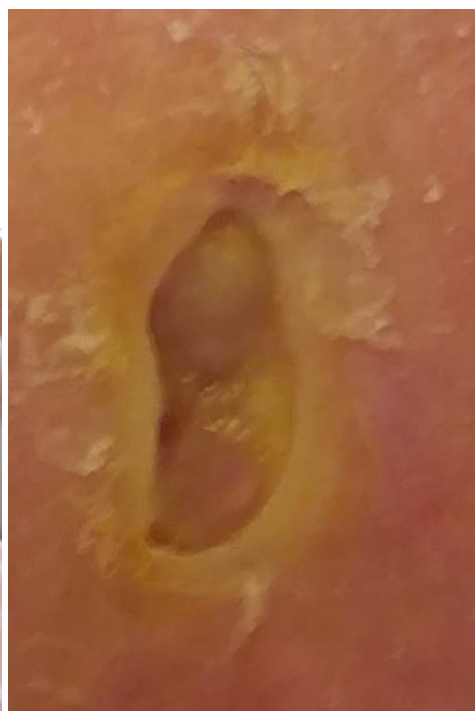
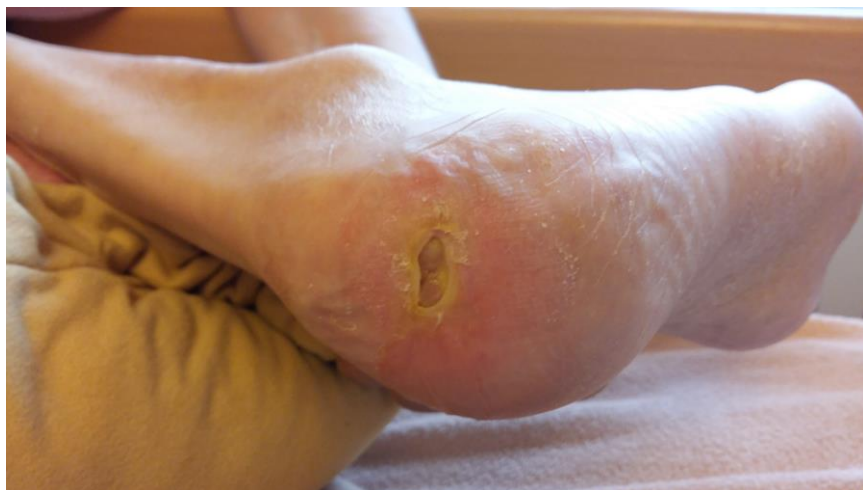
**Foto-3a: odleżyna po 5 tyg. stosowania Tubulex. widoczne jest dalsze zmniejszanie się jej długości i szerokości,**  
**Foto-3b: powiększenie - dno odleżyny uległo spłyceciu.., widoczne jest też samoistne stopniowe oczyszczanie się**  
odleżyny, oraz narastanie nowego naskórka.  
- pacjent może już stać na nodze prawej - bez bólu i pęknięcia ścian odleżyny.,



**Foto-4a: odleżyna po 6 tyg. stosowania Tubulex.**

**Foto-4b: powiększenie - odleżyna po 6 tyg. stosowania Tubulex, widoczny nowy narastający do środka rany naskórek (koloru żółtego),**  
- na dnie rany po ziarninie - narasta nowy naskórek, **spłycając** dno odleżyny.



**Odleżyna cały czas zmienia się i zaobserwować można, że:**

- 1- zmienia się kolor rany z intensywnie czerwonego - na jasno-czerwony,
- 2- na ścianach pionowych zagłębienia - widać narastający młody naskórek,
- 3- „obwałowanie” odleżyny stało się - bardziej elastyczne,
- 4- ustępuje ból i drętwienie stopy prawej...

**Uwaga - leczenie trwa... nowa dokumentacja będzie stopniowo uzupełniana.**

# #

**Dystrybutor Tubulex w Polsce – Zuchowski-Dental spzoo.**

**ul. Pucka 59, 70-851 Szczecin Tel: 91 49 60 163, [info@zuchowskidental.pl](mailto:info@zuchowskidental.pl) .**

**# > więcej dokumentacji klinicznej jest na str.: [www.narol-dental.pl](http://www.narol-dental.pl)**